**Известия ТИНРО**

**2017** **Том 190**

*УДК 597.555.5–116*

**С.С. Пономарев***

Тихоокеанский научно-исследовательский рыбохозяйственный центр,
690091, г. Владивосток, пер. Шевченко, 4

# ОСОБЕННОСТИ СТАДИЙ И ШКАЛА ЗРЕЛОСТИ ГОНАД САМОК МИНТАЯ

Рассматриваются биологическое состояние особей минтая, внешний вид гонад и микроскопическая картина состояния ооцитов. Подробно описано строение нитевидных гонад. Изучено строение половых желез гермафродитов. Описаны атретические явления. При определении первых стадий зрелости (J, II) у наблюдателей не возникает никаких проблем. Для корректного определения стадии II–III рекомендуем обращать внимание на цвет самой гонады: он становится более насыщенным и красноватым. Стадии III и III–IV мы предлагаем объединить в одну, III стадию, так как кардинальных различий между ними выявлено не было. У повторно нерестящихся рыб предложено выделять стадию VI–III, так как такие рыбы выметывают более жизнеспособную икру. Описаны отличительные признаки между стадиями IV–V и V. Показана важность учета рыб с отклонениями в развитии гонад. Резорбция является одним из биоиндикаторов состояния популяций и условий их обитания. Количество таких особей может сильно изменяться в разные годы. В ходе анализа нитевидных гонад выяснено, что их можно разделить на три типа: с мужскими или женскими половыми клетками и с соединительной тканью. При исследовании гермафродитизма минтая установлено, что для него характерен истинный синхронный тип.

**Ключевые слова:** ооциты, фазы, превителлогенез, период большого роста, гомогенизация, гидратация, шкала стадий зрелости, тотальная резорбция, гермафродиты, нитевидные гонады.

DOI: 10.26428/1606-9919-2017-190-33-48.

**Ponomarev S.S.** Description of the stages and scale of maturity for gonads of female pollock // Izv. TINRO. — 2017. — Vol. 190. — P. 33–48.

Walleye pollock maturing, its gonads changes and the oocytes development are considered, in particular the structure of filiform gonads, gonads of hermaphrodites, and atretic phenomena. Determining of the maturity stages is discussed, with some recommendations. The first stages (I, II) are usually determined without any problem. Gonad color is recommended to be accounted for correct determining of the stage II–III, it becomes more saturated and reddish at this stage. The stages III and III–IV could be combined, so far as they have no any cardinal difference. Special stage VI–III is proposed for re-spawning fish because of more viable eggs. Distinctive features between the stages IV–V and V are described. Deviations in gonad development are noted, as resorrption, filiform gonads, or hermaphroditism that are important bioindicators of the populations state and their living conditions. Year-to-year variability of these deviations frequency is shown. Three types of the filiform gonads are defined, containing whether male or female germ cells or connective tissue. The true synchronous type of hermaphroditism is determined for pollock.

**Key words:** oocyte, maturity stage, pre-vitellogenesis, high growth period, homogenization, hydration, scale of maturity, resorption, hermaphrodite, filiform gonad.

** Пономарев Сергей Сергеевич, научный сотрудник, e-mail: sergey.ponomaryev@tinro-center.ru.*
*Ponomarev Sergey S., researcher, e-mail: sergey.ponomaryev@tinro-center.ru.*

## Введение

Минтай *Theragra chalcogramma* — один из массовых видов рыб Северной Пацифики, занимает ведущее место по объемам вылова в мире. В связи с этим изучению данного вида уделяется большое внимание.

Изучение особенностей полового созревания у рыб имеет большое значение для характеристики многих важнейших популяционных параметров, таких как воспроизводительная способность популяции, темп роста, урожайность поколений и др. При расчетах нерестового и общего запаса различными методами особенно важно определение репродуктивных характеристик популяции: времени полового созревания; длины и возраста рыб, вступающих в нерестовое стадо; индивидуальной и популяционной плодовитости вида; соотношения впервые и повторно участвующих в размножении особей. Исследование региональной и межгодовой изменчивости параметров воспроизводства позволяет судить о процессах динамики численности популяций и использовать эти данные для целей промыслового прогнозирования (неопубл. данные А.М. Привалихина).

В настоящее время достаточно полно изучены вопросы, связанные с особенностями оогенеза и формирования плодовитости минтая разных регионов (Иванков, 1987, 2001; Привалихин, 1998; Сергеева и др., 2011а). При этом недостаточно работ, в которых прослеживается межгодовая изменчивость плодовитости особей разных размерных и возрастных групп, оценены доли несозревающих и резорбирующихся желтковых ооцитов в общей величине индивидуальной абсолютной плодовитости. Практически не изученными для минтая разных регионов остаются вопросы оценки вклада в популяционную плодовитость различных размерно-возрастных групп, их морфофизиологическая и биохимическая характеристика. Хотя важность изучения воспроизводительной способности популяции признается многими исследователями, до сих пор не составлено единой шкалы стадий зрелости гонад для минтая. Отсутствуют работы с описанием гермафродитов и особей с нитевидными гонадами, их описанию посвящается в лучшем случае несколько строк с констатацией того, что они встречаются в уловах. Однако в последнее время все больше исследователей обращают свое внимание на решение данных вопросов (Иванков, 1985; Воронина, Привалихин, 1988; Лисовенко, 2000; Варкентин, Сергеева, 2001; Фронек, 2001; Зверькова, 2003; Жукова, Привалихин, 2012; Пономарев, Шейбак, 2013; Жукова, Пономарев, 2016).

Цель настоящего исследования заключается в проведении ревизии и составлении легко определяемой шкалы стадий зрелости гонад самок минтая. Также нами дополнены сведения о нитевидных гонадах, особях с тотальной резорбцией ооцитов и гермафродитах.

## Материалы и методы

В работе использованы материалы, полученные в ходе выполнения комплексных съемок в северной части Охотского моря на НИС «Профессор Кагановский» в весенний период 2013 и 2014 гг. (4 апреля — 31 мая).

В целом сбор и обработка материалов выполнялись по стандартным методикам, применяемым в ТИНРО-центре при оценке состояния запасов минтая (Фадеев, Смирнов, 1987; Fadeev, 1989; Авдеев, Овсянников, 2006).

Сбор материалов для гистологии проводили следующим образом: при выполнении промеров отбирались рыбы на нужной стадии зрелости гонад, далее они подвергались полному биологическому анализу со взятием чешуи для определения возраста. Для фиксации в 4 %-ном растворе формалина гонады небольших размеров фиксировались целиком, а от больших отрезался один или несколько кусочков с разных мест. Дальнейшую гистологическую обработку проб из этих гонад в камеральных условиях проводили по стандартным методикам (Ромейс, 1953). Для ксилольно-спиртовой проводки использовалась автоматическая станция Microm STP 120, заливка в парафин проводилась на установке Microm EC 350-1. Срезы толщиной 3–4 мкм, сделанные на микротоме HM

440E, последовательно окрашивались гематоксилином по Эрлиху и эозином (Роскин, Левинсон, 1957). Для изучения и фотосъемки препаратов использовали электронный микроскоп Leica DMLC с фотокамерой Leica DC 100. В табл. 1 представлен полный объем собранных материалов, а в табл. 2 дана характеристика биологического состояния самок минтая (полный биологический анализ — ПБА), гонады которых были использованы для изготовления гистологических срезов.

Таблица 1

Количество собранного материала

Table 1

Data description

| Год сбора проб | Пробы | Фотографии гонад | Срез гонад | Фотографии гистологических срезов |
|---|---|---|---|---|
| 2013 | 369 | 38 | 27 | 23 |
| 2014 | 187 | 96 | 148 | 154 |
| Всего | 556 | 134 | 175 | 177 |

При исследовании яичников использовали периодизацию оогенеза, предложенную Б.Н. Казанским (1949) в модификации В.Н. Иванкова (1987) для минтая.

I. Период синаптенного пути

II. Период малого роста:

1. Ювенильная фаза (фаза B).

2. Фаза однослойного фолликула (превителлогенеза — фаза C).

III. Период большого роста

1. Фаза вакуолизации (период раннего вителлогенеза), в ооците 1–2 ряда вакуолей — фаза $D_1$.

2. Фазы накопления желтка (период позднего вителлогенеза): а) начало отложения желтка — фаза $E_1$; б) ооцит наполовину заполнен желтком — фаза $E_2$; в) ооцит заполнен желтком — фаза $E_3$.

IV. Период гомогенизации содержимого ооцита и завершения созревания: а) гомогенизация содержимого ооцита (подфаза E–F) — сопровождается дальнейшим смещением ядра к периферии ооцита; б) гидратация содержимого ооцита (подфаза $E–F_1$); зрелая клетка (фаза F).

Для исследования семенников применяли периодизацию сперматогенеза для костистых рыб (Сакун, Буцкая, 1968; Турдаков, 1972).

## Результаты и их обсуждение

### *Шкала стадий зрелости гонад самок, развивающихся в норме*

Существует достаточно много шкал для определения стадий зрелости гонад минтая (Широкова, 1971; Yoon, 1981; Дроздов, Иванков, 2000; Лисовенко, 2000; Матишов и др., 2010). Описанная в материалах и методах периодизация оогенеза минтая является наиболее распространенной у российских ученых, поэтому она принята в качестве основной в нашей работе.

**J (ювенильная стадия зрелости).** К этой стадии относят рыб, пол у которых неразличим в полевых условиях. Это особи первого года жизни, размером до 9,7 см.

**II стадия (неполовозрелые).** В полевых условиях на этой стадии пол рыб уже хорошо определяется. Представителями этой стадии были рыбы младших возрастных групп, поэтому все биологические характеристики были низкими (табл. 2).

Внешне гонады были небольшого размера, но хорошо различимы, имели цвет от прозрачного до матово-серого, иногда с легким оттенком розового. Оболочка яичника прозрачная и тонкая. Ооциты в гонаде неразличимы (рис. 1, А).

На гистологических препаратах старшей генерацией половых клеток были ооциты фазы однослойного фолликула, также в гонаде отмечались ювенильные ооциты и оогонии (рис. 1, Б).

**Стадия II–III (созревающие).** Исследованные экземпляры минтая с гонадами этой стадии зрелости были в возрасте от 4 до 6 лет. Все биологические показатели

Таблица 2

Table 2

ПБА самок минтая, использованных для изготовления гистологических срезов

Biological parameters of the pollock females which gonads were sampled for histological analysis

| Стадия зрелости | Длина, см | | | Масса тела, г | | | Масса печени, г | | | Возраст | | | ГСИ, % | | | ПСИ, % | | | Всего |
|---|---|---|---|---|---|---|---|---|---|---|---|---|---|---|---|---|---|---|---|
| | Мин. | Макс. | Ср. | Мин. | Макс. | Ср. | Мин. | Макс. | Ср. | Мин. | Макс. | Ср. | Мин. | Макс. | Ср. | Мин. | Макс. | Ср. | |
| II | 24,3 | 44,7 | 30,9 | 79 | 517 | 205,0 | 3 | 30 | 9,8 | 3 | 5 | 0,44 | 0,98 | 0,78 | 2,94 | 6,60 | 4,97 | 13 |
| II–III | 36,5 | 45,7 | 41,0 | 312 | 611 | 419,6 | 6 | 35 | 20,7 | 4 | 6 | 0,74 | 2,64 | 1,71 | 2,02 | 8,81 | 5,56 | 17 |
| III | 38,5 | 47,6 | 42,2 | 353 | 552 | 431,0 | 11 | 28 | 19,8 | 5 | 7 | 0,97 | 4,79 | 4,43 | 3,64 | 9,12 | 5,44 | 9 |
| III–IV | 40,2 | 51,9 | 46,1 | 415 | 887 | 605,8 | 12 | 28 | 22,8 | 6 | 7 | 3,07 | 12,27 | 8,18 | 3,24 | 6,29 | 5,33 | 17 |
| VI–III | 43,2 | 64,1 | 49,8 | 409 | 1553 | 682,4 | 9 | 53 | 20,6 | 6 | 10 | 2,53 | 5,92 | 4,66 | 1,38 | 8,39 | 3,67 | 14 |
| IV | 40,8 | 50,1 | 46,3 | 436 | 870 | 662,9 | 7 | 82 | 34,8 | 5 | 8 | 11,29 | 27,90 | 17,82 | 1,88 | 13,03 | 6,63 | 9 |
| IV–V | 36,2 | 54,8 | 44,2 | 328 | 1184 | 612,8 | 9 | 72 | 25,3 | 6 | 9 | 13,94 | 54,90 | 25,49 | 2,54 | 23,46 | 5,24 | 8 |
| V | 39,9 | 42,5 | 41,4 | 357 | 502 | 443,7 | 5 | 20 | 14,3 | 6 | 9 | – | – | – | 1,70 | 15,67 | 5,10 | 5 |
| VI | 44,4 | 56,3 | 48,8 | 488 | 976 | 675,3 | 26 | 41 | 31,1 | 7 | 8 | 0,93 | 4,84 | 2,72 | 4,81 | 6,25 | 4,03 | 6 |
| VI–II | 38,4 | 52,4 | 43,7 | 335 | 919 | 525,5 | 8 | 50 | 24,5 | 6 | 10 | 1,21 | 3,69 | 2,26 | 2,46 | 7,67 | 3,91 | 7 |
| Резорбция | 40,1 | 56,7 | 46,2 | 342 | 928 | 594,6 | 6 | 48 | 24,0 | 6 | 9 | 0,81 | 60,05 | 11,23 | 0,52 | 8,87 | 4,89 | 22 |
| Нитевидные | 34,8 | 51,8 | 46,0 | 224 | 945 | 607,9 | 8 | 103 | 33,8 | 6 | 10 | 0,08 | 0,52 | 0,30 | 3,16 | 15,10 | 6,09 | 21 |

по отношению к предыдущим стадиям повысились (табл. 2).

В этот период гонады немного увеличиваются в размерах и могут занимать до ⅓ полости тела, при этом их цвет меняется до светло-оранжевого или красноватого. Оболочка так же остается тонкой и прозрачной (рис. 2, А).

На этой стадии зрелости в гонадах часть ооцитов вступает в период большого роста. Другая часть половых клеток остается в резервном фонде. Развивающиеся ооциты переходят в фазу вакуолизации. При этом в периферической области цитоплазмы можно заметить 1–2 ряда вакуолей. Желточная оболочка утолщается, но радиальная исчерченность пока не выявляется (рис. 2, Б).

Как правило, при определении у минтая стадий J, II, II–III в описании внешнего вида гонад и трактовки увиденного на гистологических срезах мнения исследователей сходятся и серьезных разногласий не возникает (Сергеева и др., 2011б). Развитие яйцеклеток минтая на этих стадиях сходно с их развитием у других рыб (Макеева, 1992).

**III стадия (созревающие).** В эту группу попали особи возрастом от 5 до 7 лет, их гонадосоматический индекс (ГСИ) продолжал увеличиваться, в среднем достигая 4,43 %, а гепатосоматический индекс (ПСИ) остался примерно на том же уровне, что и на стадии II–III (5,44 %) (табл. 2).

При этом гонады значительно увеличиваются в размерах и могут занимать от половины до ⅔ брюшной полости. За счет поступления в ооциты желтка цвет яичников становится оранжевым. Оболочка становится более плотной, чем на предыдущих стадиях, с хорошо развитой сетью кровеносных сосудов, но при этом она остается прозрачной. Внутри гонады хорошо различимы икринки (рис. 3, А).

Старшая генерация ооцитов в яичниках этой стадии зрелости находилась в фазе накопления желтка. Он появляется в половых клетках в периферической области сначала в виде мелких неровных глыбок, а позднее в виде округлых гранул, которые сдвигают вакуоли в более центральные районы цитоплазмы.

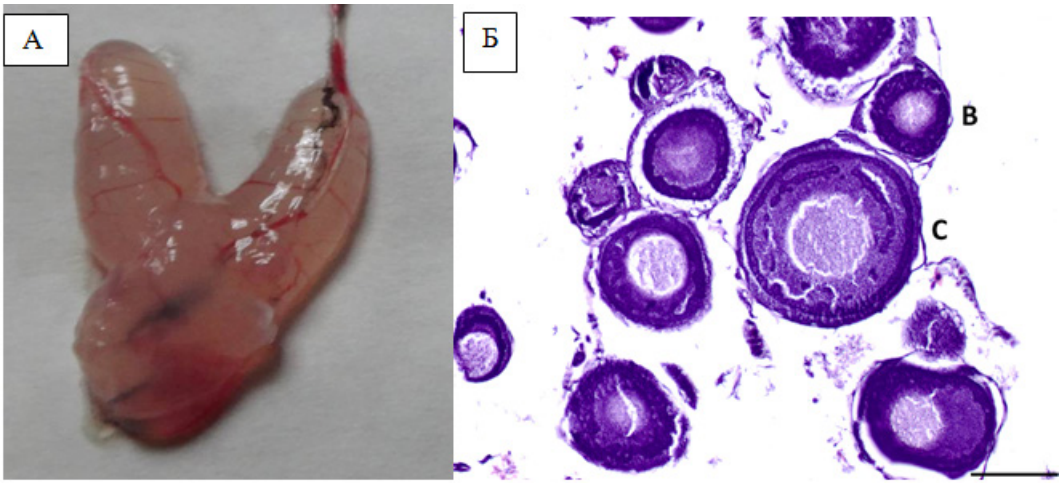


Рис. 1. Яичники II стадии зрелости: **А** — внешний вид гонады, **Б** — микроскопическая картина; *B* — ооцит ювенильной фазы, *C* — ооцит фазы однослойного фолликула. Шкала измерений 50 µm

Fig. 1. Ovaries at the maturity stage II: **А** — general view of gonad, **Б** — microscopic view; *B* — oocyte at the juvenile phase, *C* — oocyte at the phase of single-layered follicle. Scale 50 µm

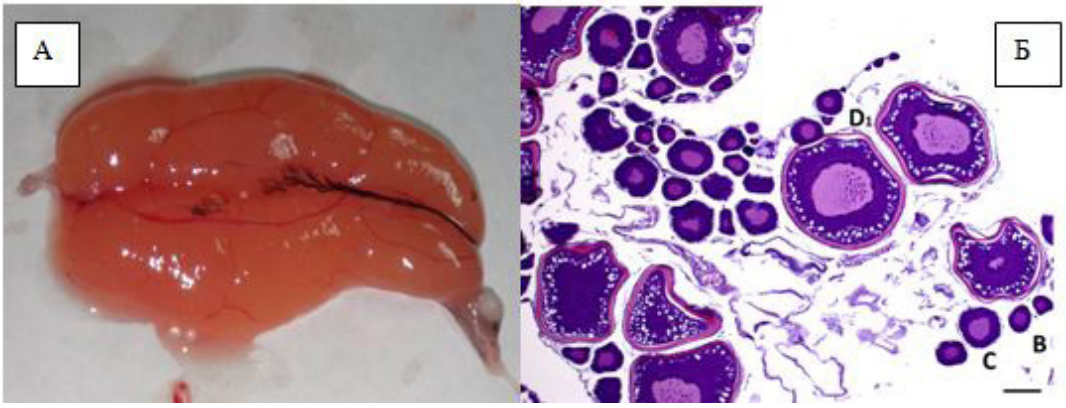


Рис. 2. Яичники на стадии зрелости II–III: **А** — внешний вид гонады, **Б** — микроскопическая картина; *B* — ооцит ювенильной фазы, *C* — ооцит фазы однослойного фолликула, $D_1$ — ооцит фазы вакуолизации (период раннего вителлогенеза). Шкала измерений 100 µm

Fig. 2. Ovaries at the maturity stage II–III: **А** — general view of gonad, **Б** — microscopic view; *B* — oocyte at the juvenile phase, *C* — oocyte at the phase of single-layered follicle, $D_1$ — oocyte at the phase of vacuolization (early vitellogenesis). Scale 100 µm

Также в гонадах отмечаются половые клетки резервного фонда (ооциты периода превителлогенеза) (рис. 3, Б).

**III–IV стадия (созревающие).** Выборка для этой стадии состояла из рыб в возрасте 6–7 лет. Длина АС в среднем составляла 46,1 см, масса тела — 605,8 г, масса печени — 22,8 г, гонад — 24 г, значение ГСИ увеличилось до 4,81 %, а ПСИ осталось примерно на том же уровне, что и у предыдущей стадии, в среднем 5,33 % (табл. 2).

Внешне гонады на этой стадии трудно отличить от гонад на III стадии (Алексеев, Алексеева, 1996), единственное, на что можно обратить внимание, это незначительное увеличение у первых размеров как самих яичников, так и икринок, находящихся в них (Сергеева и др., 2011б) (рис. 4, А).

На гистологических препаратах выявляются ооциты, в разной степени заполненные желтком. Явных различий в яичниках III и III–IV стадий в составе половых клеток выявлено не было. На этой стадии также отсутствуют ооциты фазы вакуолизации (рис. 4, Б).

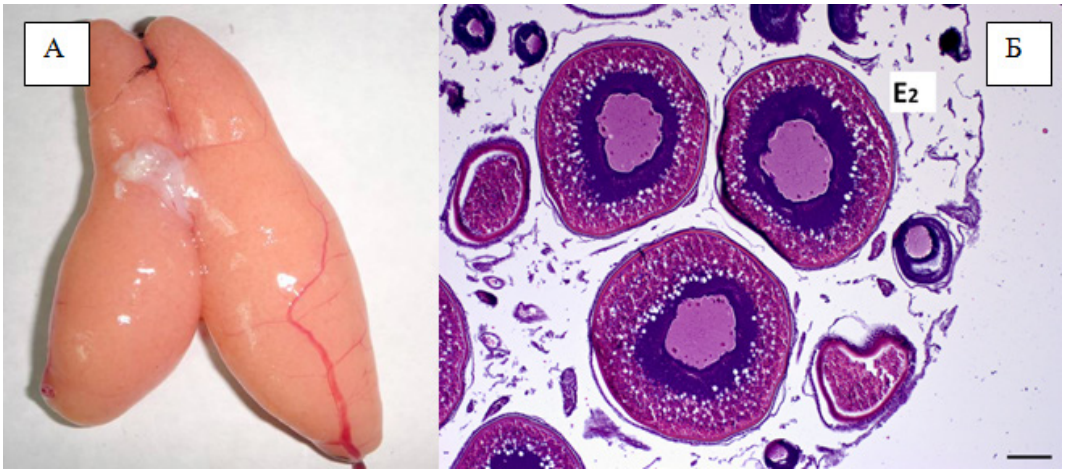


Рис. 3. Яичники на стадии зрелости III: **А** — внешний вид гонады, **Б** — микроскопическая картина; $E_2$ — ооцит наполовину заполнен желтком (период позднего вителлогенеза). Шкала измерений 100 μm

Fig. 3. Ovaries at the maturity stage III: **А** — general view of gonad, **Б** — microscopic view; $E_2$ — oocyte half filled with yolk (late vitellogenesis). Scale 100 μm

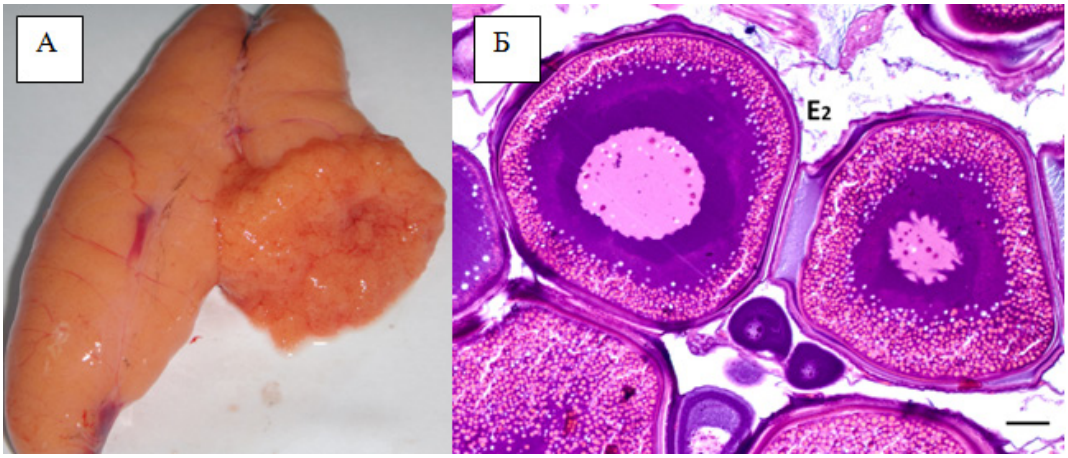


Рис. 4. Яичники на стадии зрелости III–IV: **А** — внешний вид гонады, **Б** — микроскопическая картина; $E_2$ — ооцит наполовину заполнен желтком (период позднего вителлогенеза). Шкала измерений 100 μm

Fig. 4. Ovaries at the maturity stage III–IV: **А** — general view of gonad, **Б** — microscopic view; $E_2$ — oocyte half filled with yolk (late vitellogenesis). Scale 100 μm

**IV стадия (впервые и повторно созревающие).** Выборка особей на этой стадии представлена самками от 5 до 8 лет. ГСИ продолжает увеличиваться, в среднем составляя 14,80 %, варьируя при этом от 11,29 до 17,87 %, ПСИ, в свою очередь, на данной стадии имеет наибольшее значение, в среднем 6,09 %, с вариацией от 1,88 до 13,03 % (табл. 2).

Эта стадия хорошо определяется, визуально гонады занимают практически всю полость тела, имеют бледно-оранжевый, оранжевый и телесный цвета. Кровеносная система хорошо развита. Икринки крупные, желтые и легко отделяются друг от друга (рис. 5, А).

В большинстве случаев у самок в гонадах присутствуют ооциты периода позднего вителлогенеза, полностью наполненные желтком, а также ооциты резервного фонда (рис. 5, Б).

**IV–V стадия (преднерестовые).** На этой стадии проанализированные особи имели наибольшее значение ГСИ, в среднем составлявшее 25,49 %, а значение ПСИ резко начало уменьшаться, составляя в среднем 5,24 % (табл. 2).

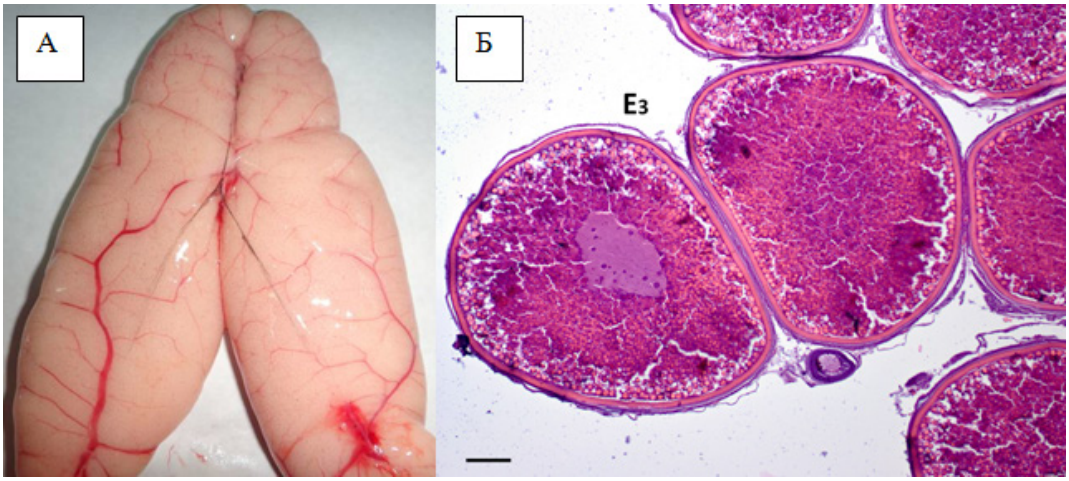


Рис. 5. Яичники на IV стадии зрелости: **А** — внешний вид гонады, **Б** — микроскопическая картина; $E_3$ — ооцит полностью заполнен желтком (период позднего вителлогенеза). Шкала измерений 100 µm

Fig. 5. Ovaries at the maturity stage IV: **А** — general view of gonad, **Б** — microscopic view; $E_3$ — oocyte completely filled with yolk (late vitellogenesis). Scale 100 µm

Внешне гонады имели розово-желтый цвет с прозрачными (гидратированными и гомогенизированными) икринками, которые находились вперемешку с желточными ооцитами. Яичники занимали практически всю полость тела (рис. 6, А).

На гистологических препаратах отмечались полностью заполненные желтком ооциты, а также половые клетки периода созревания и резервного фонда (рис. 6, Б).

Главное отличие этой стадии в том, что здесь еще нет обособленной порции ооцитов, которая бы находилась в овариальной полости и была готова к вымету в скором времени.

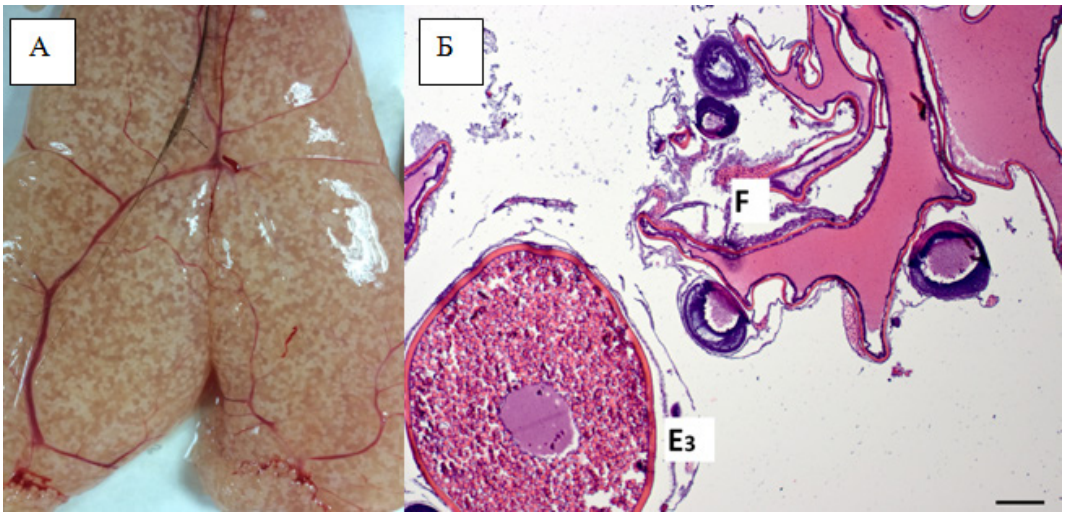


Рис. 6. Яичники на стадии зрелости IV–V: **А** — внешний вид гонады, **Б** — микроскопическая картина; $E_3$ — ооцит полностью заполнен желтком (период позднего вителлогенеза), *F* — зрелая клетка. Шкала измерений 100 µm

Fig. 6. Ovaries at the maturity stage IV–V: **А** — general view of gonad, **Б** — microscopic view; $E_3$ — oocyte completely filled with yolk (late vitellogenesis), *F* — mature cell. Scale 100 µm

**V стадия (нерестовые).** На этой стадии ПСИ продолжает снижаться, составляя в среднем 5,1 %. Правильное определение массы гонад и ГСИ на этой стадии (при проведении траловой съемки) практически невозможно, так как рыба при подъеме на

борт судна сильно давится и часть икры вытекает наружу, хотя теоретически эти показатели на этой стадии должны быть самыми высокими. Все остальные биологические показатели можно увидеть в табл. 2.

Гонады занимают всю полость тела, оболочка тонкая и прозрачная. Большую часть яичника занимают гидратированные и овулировавшие, выпадающие в овариальную полость ооциты. Также по краю оболочки яичника может присутствовать один или несколько слоев желтковых ооцитов. При надавливании на гонаду икринки свободно из нее вытекают (рис. 7, А).

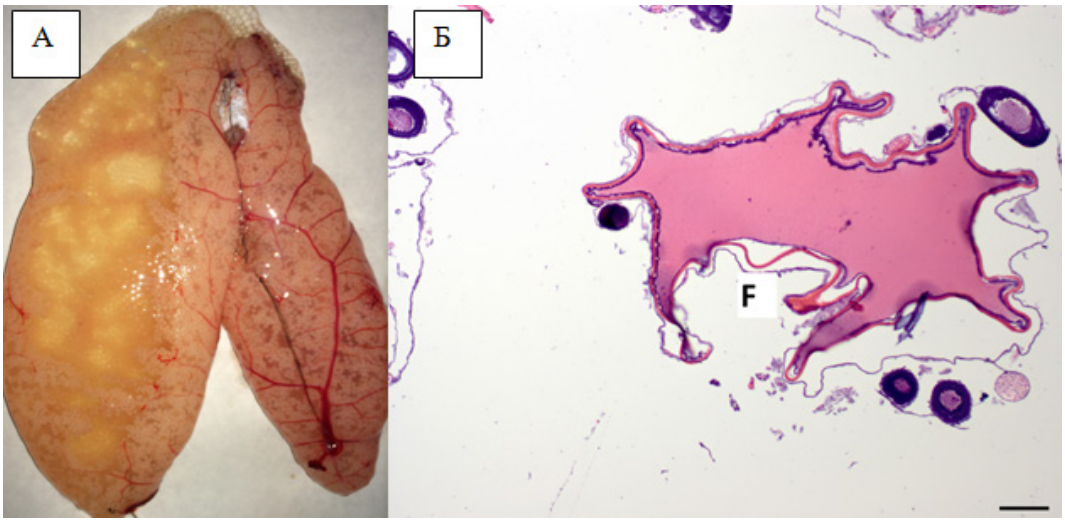


Рис. 7. Яичники на V стадии зрелости: **А** — внешний вид гонады, **Б** — микроскопическая картина; *F* — зрелая клетка. Шкала измерений 100 μm

Fig. 7. Ovaries at the maturity stage V: **А** — general view of gonad, **Б** — microscopic view; *F* — mature cell. Scale 100 μm

Состав половых клеток не отличается от состава ооцитов в гонадах стадии зрелости IV–V. Кроме того, наблюдается значительное количество опустевших фолликулов (рис. 7, Б).

Принципиальное отличие V от IV–V стадии заключается в том, что большую часть яичника занимают гидратированные, выпавшие в овариальную полость ооциты, представляющие собой готовую порцию икры для вымета.

**VI стадия (только отнерестившиеся).** Рассмотренные представители этой стадии отличались от предыдущих резким снижением ГСИ до 2,72 % и ПСИ до 4,03 %.

Внешне гонады имеют темно-красный, бурый или фиолетовый цвет. Дряблые, резко уменьшаются в размерах, занимая менее ½ полости тела. Оболочка толстая и плотная с матовым оттенком. На срезе можно увидеть овариальную полость, в которой наблюдаются остаточные икринки (рис. 8, А).

Анализ гистологических срезов показал присутствие постовуляторных фолликулов в большом количестве, также были отмечены ооциты периода превителлогенеза и остаточная невыметанная икра, которая начала подвергаться резорбции. В некоторых яичниках встречались атретические тела, оставшиеся после прошлогоднего нереста (рис. 8, Б).

**VI–II стадия (отнерестившиеся давно).** Биологические характеристики подвергнутых анализу на этой стадии рыб представлены в табл. 2.

В этот период гонады уменьшаются в размерах и становятся плотными, при этом в полости тела они занимают до ⅓ пространства. Цвет становится красноватым, мутным, иногда с фиолетовым оттенком. Эту стадию малоопытные наблюдатели часто путают со стадией II–III, поскольку значения ГСИ и ПСИ находятся примерно на одном уровне и размеры самих гонад практически одинаковые. Хорошим отличительным признаком стадии VI–II служит толстая и плотная оболочка с матовым оттенком (рис. 9, А).

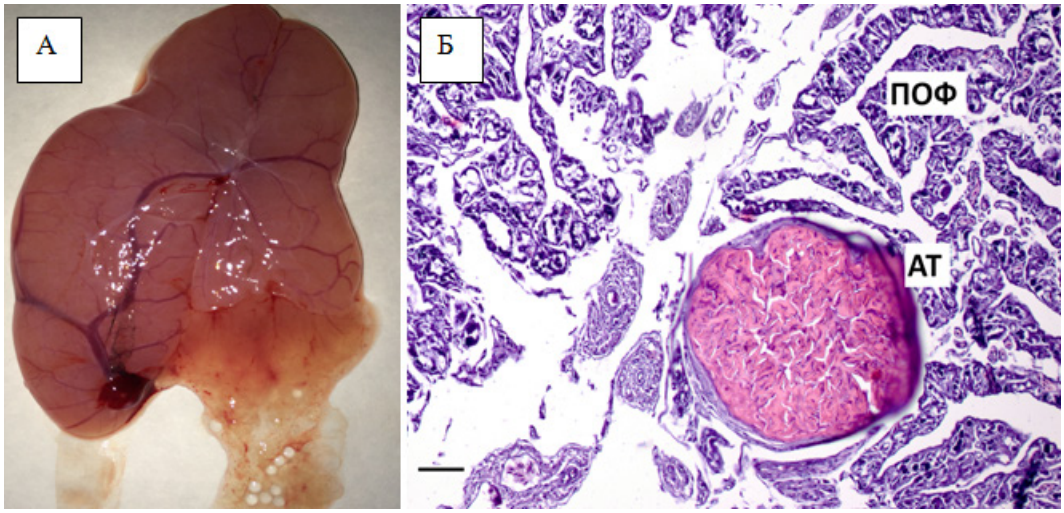


Рис. 8. Яичники на VI стадии зрелости: **А** — внешний вид гонады, **Б** — микроскопическая картина; *ПОФ* — опустевший фолликул, *АТ* — атретическое тело. Шкала измерений 100 µm

Fig. 8. Ovaries at the maturity stage VI: **А** — general view of gonad, **Б** — microscopic view; *ПОФ* — emptied follicle, *АТ* — atretic body. Scale 100 µm

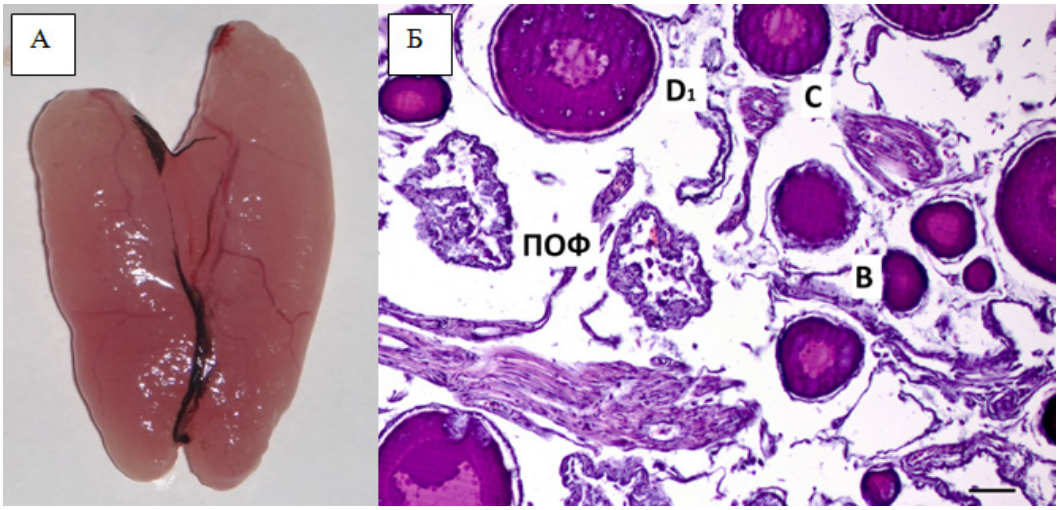


Рис. 9. Яичники на стадии зрелости VI–II: **А** — внешний вид гонады, **Б** — микроскопическая картина; *B* — ооцит ювенильной фазы, *C* — ооцит фазы однослойного фолликула, $D_1$ — ооцит фазы вакуолизации (период раннего вителлогенеза), *ПОФ* — опустевший фолликул. Шкала измерений 100 µm

Fig. 9. Ovaries at the stage of maturity VI–II: **А** — general view of gonad, **Б** — microscopic view; *B* — oocyte at the juvenile phase, *C* — oocyte at the phase of single-layered follicle, $D_1$ — oocyte at the vacuolization phase (early vitellogenesis), *ПОФ* — empty follicle. Scale 100 µm

Состав половых клеток точно такой же, как в яичниках VI стадии зрелости, но отмечается увеличение количества превителлогенных ооцитов. В некоторых ооцитах уже можно отметить начало вакуолизации цитоплазмы (рис. 9, Б).

**VI–III стадия (повторно созревающие).** Эту стадию представляли самки старших возрастных групп 6–10 лет. Индекс ГСИ в среднем составлял 4,66 %, что на близком уровне со стадией III, а ПСИ, вследствие того что это повторный нерест, значительно ниже — 3,67 % (табл. 2).

По внешним признакам эта стадия хорошо выделяется по наличию толстой матовой оболочки с хорошо развитой сетью кровеносных сосудов фиолетового цвета. На срезе гонады хорошо различаются икринки насыщенного оранжевого цвета (рис. 10, А).

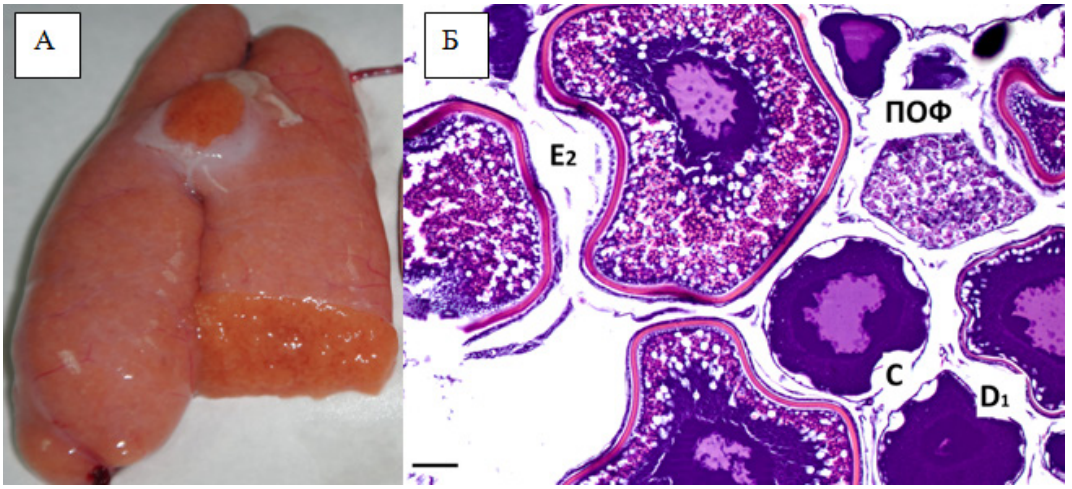


Рис. 10. Яичники на стадии зрелости VI–III: **А** — внешний вид гонады, **Б** — микроскопическая картина; $E_2$ — ооцит наполовину заполнен желтком (период позднего вителлогенеза), $D_1$ — ооцит фазы вакуолизации (период раннего вителлогенеза), *С* — ооцит фазы однослойного фолликула, *ПОФ* — опустевший фолликул. Шкала измерений 100 μm

Fig. 10. Ovaries at the maturity stage VI–III: **А** — general view of gonad, **Б** — microscopic view; $E_2$ — oocyte half filled with yolk (late vitellogenesis), $D_1$ — oocyte at the vacuolization phase (early vitellogenesis), *C* — oocyte at the phase of single-layered follicle, *ПОФ* — empty follicle. Scale 100 μm

На гистологических препаратах выявлялись ооциты, заполняющиеся желтком, ооциты резервного фонда. Также в таких гонадах отмечались опустевшие фолликулы, оставшиеся после прошедшего нереста (рис. 10, Б).

Все это свидетельствует о том, что самки с таким состоянием гонад уже нерестились и находятся в стадии подготовки к предстоящему нересту. А как известно, наибольший вклад в популяционную плодовитость вносят 6–8-летние особи минтая (Пономарев, Шейбак, 2013), при этом наиболее качественно участвуют в нересте повторно нерестующие особи (Никольский, 1965). Поэтому выделение этой стадии необходимо.

*Отклонения в развитии гонад самок минтая*

**Тотальная резорбция.** Кроме классических стадий зрелости, стоит отдельно выделять половые железы с отклонениями в развитии. У подвергнутых анализу особей с тотальной резорбцией длина АС находилась в пределах от 40,1 до 56,7 см, масса тела — от 342 до 928 г. Масса печени составила 6–48 г, гонад — 6–230 г, ГСИ — от 0,81 до 60,05 %, а ПСИ — от 0,52 до 8,87 %. Средние значения гонадо- и гепатосоматических индексов были довольно высоки, примерно как у созревающих рыб на III стадии (табл. 2).

Отличительные внешние признаки тотальной резорбции: цвет гонад варьирует в широких пределах от вишневого до серо-зеленого и телесного с большим включением икринок белого цвета неправильной формы (рис. 11).

На гистологических срезах в гонадах наблюдались деградирующие ооциты (первый признак которых — утолщенная оболочка) периодов позднего вителлогенеза и созревания. Также в большом количестве присутствовали атретические тела (рис. 12). В резорбции ооцитов принимали участие не только фолликулярные клетки, но и гистиоциты. Эти процессы принимали массовый характер. Также в гонаде отмечались половые клетки резервного фонда. Более подробное описание резорбции данного типа было дано в работе А.М. Привалихина, О.Г. Полуэктовой (2002).

Большинство исследователей (Персов, 1963, 1972; Моисеева, Кухарев, 1992) сходятся во мнении, что атрезия развивающихся ооцитов является регуляторным механизмом формирования плодовитости (как индивидуальной, так и популяционной), связанным

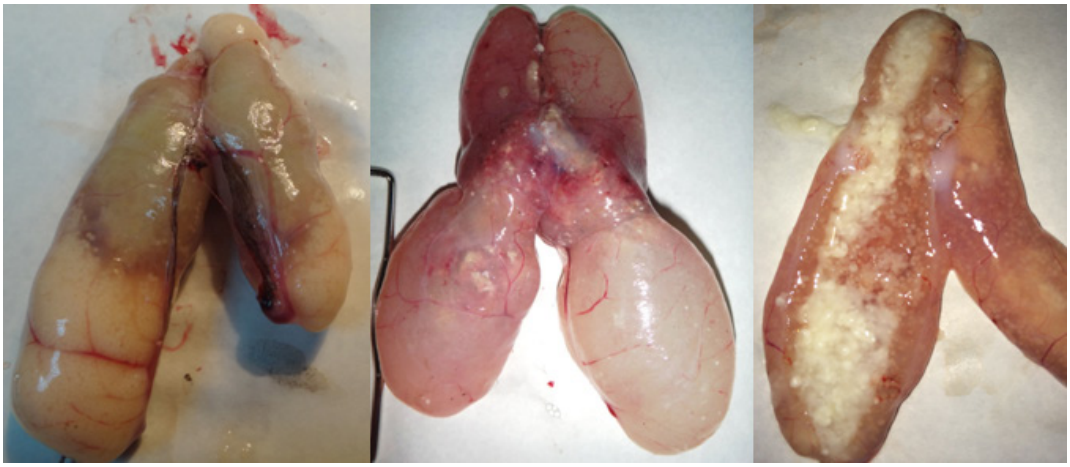

Рис. 11. Яичники с тотальной резорбцией, внешний вид гонад
Fig. 11. Ovaries with total resorption, general view of gonads

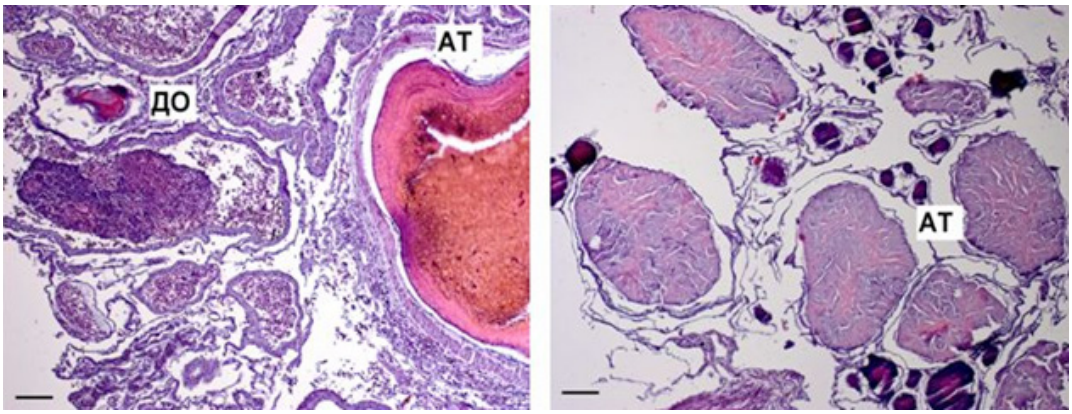


Рис. 12. Яичники с тотальной резорбцией, микроскопическая картина: *АТ* — атретические тела, *ДО* — деградирующие ооциты. Шкала измерений 100 µm
Fig. 12. Ovaries with total resorption, microscopic view: *АТ* — atretic bodies, *ДО* — degrading oocytes. Scale 100 µm

с изменчивостью воздействия факторов внешней среды. По нашим данным доля рыб с тотальной резорбцией с 2013 по 2014 г. увеличилась с 0,2 до 1,6 %. Хотя, по нашему мнению, эта цифра сильно занижена, так как количество таких рыб увеличивается к концу нереста, а при выполнении траловой съемки мы стараемся захватить начало нереста. Кроме того, существует большая вероятность ошибки при визуальном определении этой стадии. Так, в работе Е.А. Филиной (2006) указывается на то, что сравнительный анализ визуальных и гистологических оценок состояния гонад у северо-восточной арктической трески по оценкам в море, как правило, занижается, ошибка может составлять более 50 %.

В большей степени атретические явления характерны для популяций рыб, интенсивно облавливаемых в период воспроизводства, поэтому их необходимо учитывать при определении воспроизводительной способности видов, расчетах нерестового запаса, пополнения и прогнозах динамики численности промысловых видов рыб, так как они служат своеобразными биоиндикаторами состояния популяций и условий их обитания (Чмилевский, 1991).

**Нитевидные гонады (климакс).** Все описанные особи с таким состоянием половых желез находились в возрасте, в котором рыбы с нормально развитыми гонадами принимали активное участие в нересте, 6–10 лет. При этом значение ГСИ находилось на самом низком уровне — 0,30 %, что меньше, чем у неполовозрелого минтая, а значение ПСИ, наоборот, было одним из самых высоких — 6,09 % (табл. 2).

Внешне гонады были прозрачными, с хорошо развитой сетью кровеносных сосудов (рис. 13), у некоторых экземпляров они напоминали гонады самок на II стадии развития.

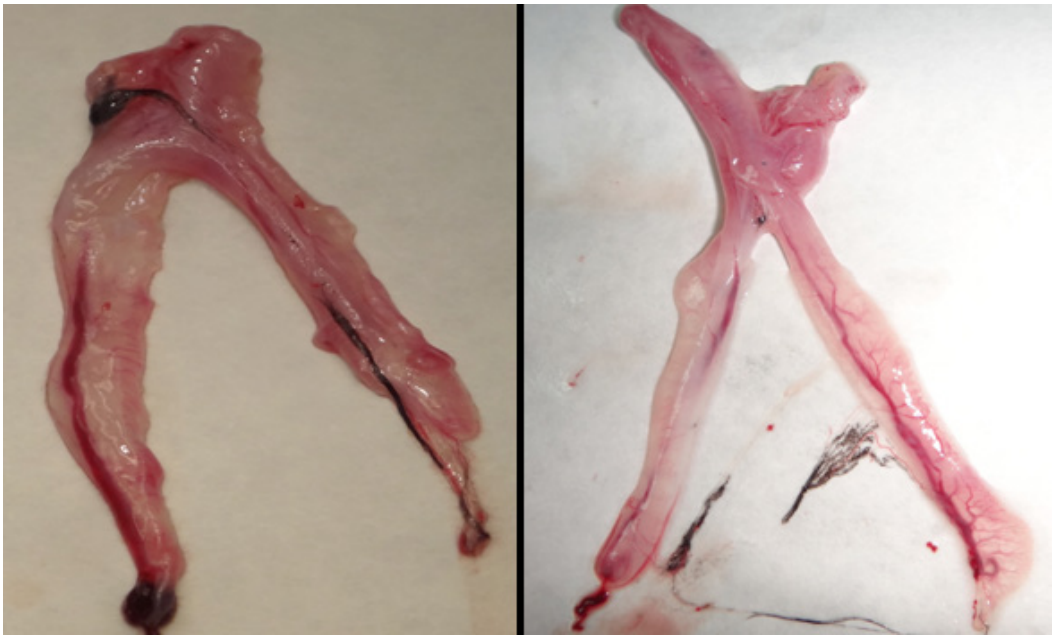

Рис. 13. Нитевидные гонады, внешний вид
Fig. 13. Filiform gonads, general view

При микроскопическом анализе было отмечено сильное разрастание соединительной ткани, которая не только образовывала толстую оболочку гонады, но и распространялась по всему объему последней. По цитологической структуре нитевидные гонады можно было разделить на три типа. К первому типу относились половые железы, в которых отмечаются женские половые клетки (рис. 14, А), которые были представлены ооцитами периода превителлогенеза. Большинство из них находились в ювенильной фазе, а некоторые в фазе однослойного фолликула. Для второго типа характерно присутствие в гонаде мужских половых клеток — сперматогоний разных порядков (рис. 14, Б). В медиальных районах отмечалось более сильное разрастание соединительнотканных элементов, только в отдельных лакунах оставались цисты со сперматогониями. В латеральных участках обнаруживались области с преобладанием мужских половых клеток. При этом в таких районах сперматогонии были окружены бóльшим количеством соединительной ткани, чем в нормальных семенниках II стадии зрелости. В третьем типе половых клеток не было отмечено (рис. 14, В), рыхлая соединительная ткань перемежалась множеством лакун и крупных пустот.

Признаков созревания половых продуктов, а также того, что такие особи недавно участвовали в нересте, не было замечено. Вероятно, они могли размножаться несколько лет назад либо не участвовали в нересте вовсе (Жукова, Пономарев, 2016).

**Гермафродиты.** Для изучения такого явления как гермафродитизм был проведен анализ двух особей, их полный биологический анализ представлен в табл. 3.

Таблица 3

ПБА особей с гермафродитными гонадами

Table 3

Biological parameters of the specimens with hermaphroditic gonads

| № рыбы | Длина, см | | Масса тела, г | | Масса печени, г | Масса гонад, г | Возраст | ГСИ, % | ПСИ, % |
|---|---|---|---|---|---|---|---|---|---|
| | АС | АД | с внутр. | без внутр. | | | | | |
| 1 | 402 | 372 | 392 | 347 | 17 | 29 | 6 | 8,4 | 4,90 |
| 2 | 478 | 443 | 653 | 582 | 35 | 32 | 7 | 5,5 | 6,01 |

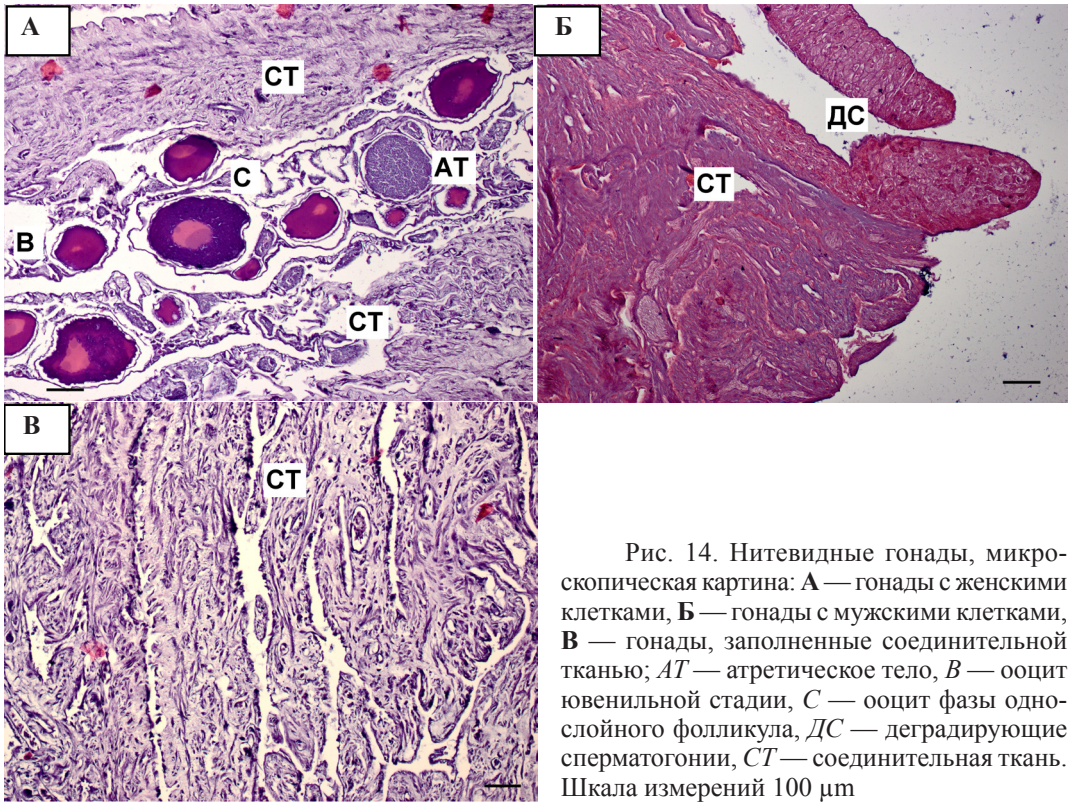


Рис. 14. Нитевидные гонады, микроскопическая картина: **А** — гонады с женскими клетками, **Б** — гонады с мужскими клетками, **В** — гонады, заполненные соединительной тканью; *АТ* — атретическое тело, *В* — ооцит ювенильной стадии, *С* — ооцит фазы однослойного фолликула, *ДС* — деградирующие сперматогонии, *СТ* — соединительная ткань. Шкала измерений 100 μm

Fig. 14. Filiform gonads, microscopic view: **А** — gonads with female cells, **Б** — gonads with male cells, **В** — gonads filled with connective tissue; *АТ* — atretic body, *В* — oocyte at the juvenile stage, *С* — oocyte at the phase of single-layer follicle, *ДС* — degrading spermatogonia, *СТ* — connective tissue. Scale 100 μm

Гонады представляли собой крупные парные яичники, к которым прикреплялись несколько семенников (рис. 15). Исследованные яичники соответствовали IV стадии зрелости нормально развивающихся гонад самок минтая. В основном в гонадах присутствовали ооциты периода большого роста фазы наполненного желтком ооцита, также отмечались превителлогенные ооциты: ювенильной фазы и однослойного фолликула (рис. 16, А). В области соединения яичников и семенников встречались ооциты фазы вакуолизации.

Рис. 15. Гонады гермафродитов, внешний вид

Fig. 15. Gonads of hermaphrodites, general view

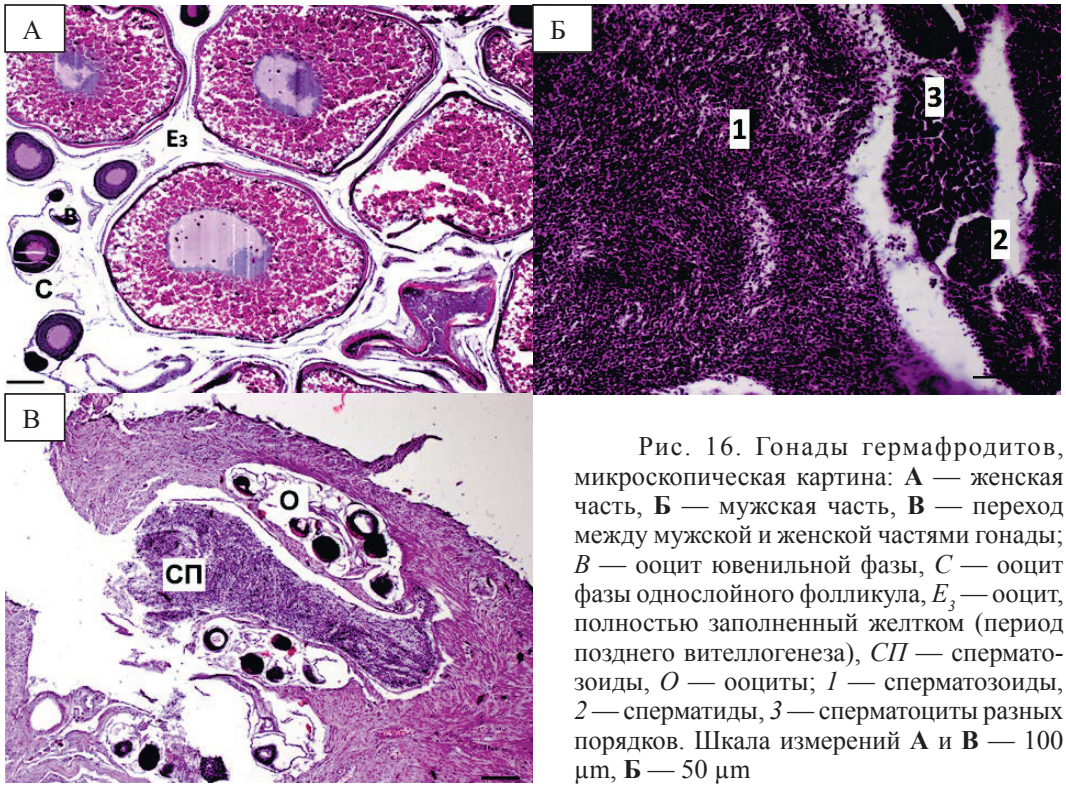


Рис. 16. Гонады гермафродитов, микроскопическая картина: **А** — женская часть, **Б** — мужская часть, **В** — переход между мужской и женской частями гонады; *В* — ооцит ювенильной фазы, *С* — ооцит фазы однослойного фолликула, $E_3$ — ооцит, полностью заполненный желтком (период позднего вителлогенеза), *СП* — сперматозоиды, *О* — ооциты; *1* — сперматозоиды, *2* — сперматиды, *3* — сперматоциты разных порядков. Шкала измерений **А** и **В** — 100 μm, **Б** — 50 μm

Fig. 16. Gonads of hermaphrodites, microscopic view: **А** — female part, **Б** — male part, **В** — transition between the male and female parts of gonad; *В* — oocyte at the juvenile phase, *С* — oocyte at the phase of single-layered follicle, $E_3$ — oocyte completely filled with yolk (late vitellogenesis), *СП* — spermatozoon, *О* — oocytes; *1* — spermatozoa, *2* — spermatids, *3* — spermatocytes at different stages. **А** and **В** — scale 100 μm, **Б** — scale 50 μm

Состояние семенников соответствовало таковому нормально развивающихся семенников IV стадии зрелости гонад самцов (Сакун, Буцкая, 1968; Турдаков, 1972). В семенниках присутствовали клетки всех 4 периодов сперматогенеза: размножения сперматогоний, роста сперматоцитов первого порядка, созревания (мейоз) и спермиогенеза (рис. 16, Б).

Проток семенника, в котором отмечалась сперма, огибал яичник вдоль соединительнотканной оболочки гонады, не открываясь в овариальную полость (рис. 16, В). Таким образом, прямого соединения протоков мужской и женской частей гонады выявлено не было. По-видимому, эти протоки открываются наружу раздельно.

По нашему мнению, для исследованных особей минтая характерен истинный синхронный тип гермафродитизма по классификации Г.М. Персова (1975), на что указывает одновременное развитие мужской и женской частей гонады.

## Выводы

Определение первых стадий зрелости гонад минтая (J, II) не вызывает никаких проблем. Для корректного определения стадии II–III рекомендуем обращать внимание на цвет самой гонады: он становится более насыщенным и красноватым вследствие того, что в ооцитах начинают появляться глыбки желтка. Развитие яйцеклеток минтая на этих стадиях сходно с развитием их у других рыб.

Стадии III и III–IV мы предлагаем объединить в одну, III стадию, так как внешне гонады на этих стадиях различить трудно, да и на гистологических срезах каких-то кардинальных различий не выявлено. Единственное, на что можно обратить внимание, это незначительное увеличение размеров икринок III–IV, но в полевых условиях замерять диаметр ооцитов затруднительно.

Также считаем важным выделять стадию VI–III, потому что особи, участвующие в нересте повторно, выметывают более жизнеспособную икру, чем рыбы, нерестящиеся впервые.

Отличительные признаки IV–V и V стадий — то, что в первой гидратированные и гомогенизированные ооциты находятся вперемешку с ооцитами фазы наполненного желтком ооцита, а во втором случае готовые к вымету икринки скапливаются в овариальной полости и представляют собой готовую к вымету порцию икры.

Атретические явления, которые характерны для популяций рыб, интенсивно облавливаемых в период воспроизводства, также должны учитываться, так как они служат своеобразными биоиндикаторами состояния популяций и условий их обитания. Как показали наши исследования, количество рыб с тотальной резорбцией в разные года может сильно изменяться. Также существует большая вероятность недоучета особей с такими гонадами из-за неопытности наблюдателей и сроков проведения съемки.

После гистологической обработки нитевидных гонад было выяснено, что их можно разделить на три типа. Первые гонады были с женскими клетками, вторые с мужскими, а третьи без признаков присутствия каких-либо половых клеток. Признаков созревания половых продуктов, а также того, что такие особи недавно участвовали в нересте, не было отмечено. Вероятно, они могли размножаться несколько лет назад либо не участвовали в нересте вовсе.

При анализе гермафродитных особей мы увидели, что в месте соединения мужской и женской частей гонад нет прямого соединения проток, т.е. они отделены друг от друга соединительнотканной оболочкой, и, по всей видимости, эти протоки открываются наружу раздельно. Для исследованных особей минтая характерен истинный синхронный тип гермафродитизма по классификации Г.М. Персова (1975).

*Автор выражает большую благодарность сотрудникам ВНИРО К.А. Жуковой и А.М. Привалихину за помощь в обработке материала и ценные советы.*

## Список литературы

**Авдеев Г.В., Овсянников Е.Е.** Результаты оценки запаса североохотоморского минтая по ихтиопланктонной съемке в 2005 г. // Изв. ТИНРО. — 2006. — Т. 145. — С. 120–145.

**Алексеев Ф.Е., Алексеева Е.И.** Определение стадий зрелости гонад и изучение половых циклов, плодовитости, продукции икры и темпа полового созревания у морских промысловых рыб : метод. пособие. — Калининград : АтлантНИРО, 1996. — 75 с.

**Варкентин А.И., Сергеева Н.П.** Межгодовая динамика плодовитости восточноохотоморского минтая *Theragra chalcogramma* (Pallas) (Gadidae) // Изв. ТИНРО. — 2001. — Т. 128. — С. 242–249.

**Воронина Э.А., Привалихин А.М.** Особенности созревания и формирования плодовитости минтая *Theragra chalcogramma* (Pallas) Берингова моря // 4-я Всесоюз. конф. по раннему онтогенезу рыб : тез. докл. — М. : ВНИРО, 1988. — Ч. 1. — С. 45–47.

**Дроздов А.Л., Иванков В.Н.** Морфология гамет животных: значение для систематики и филогенетики : моногр. — М. : Круглый год, 2000. — 457 с.

**Жукова К.А., Пономарев С.С.** Исследование нитевидных гонад минтая *Theragra chalcogramma* Охотского и Берингова морей // Вопр. ихтиол. — 2016. — Т. 56, № 5. — С. 586–593.

**Жукова К.А., Привалихин А.М.** Морфология половых желез гермафродитной особи дальневосточного минтая *Theragra chalcogramma* Pallas // Мат-лы Всерос. конф. мол. ученых и специалистов с междунар. участием, посвящ. 90-летию со дня постройки первого науч.-исслед. судна ПИНРО «Персей». — Мурманск, 2012. — С. 123–128.

**Зверькова Л.М.** Минтай. Биология, состояние запасов : моногр. — Владивосток : ТИНРО-центр, 2003. — 247 с.

**Иванков В.Н.** Плодовитость рыб. Методы определения, изменчивость, закономерности формирования : учеб. пособие. — Владивосток : ДВГУ, 1985. — 88 с.

**Иванков В.Н.** Репродуктивная биология рыб : моногр. — Владивосток : ДВГУ, 2001. — 224 с.

**Иванков В.Н.** Строение яйцеклеток и систематика рыб : моногр. — Владивосток : ДВГУ, 1987. — 160 с.

**Казанский Б.Н.** Особенности функции яичника и гипофиза у рыб с порционным икрометанием // Тр. лаборатории основ рыбоводства. — Л., 1949. — Т. 2. — С. 64–120.

**Лисовенко Л.А.** Размножение рыб с прерывистым оогенезом и порционным нерестом на примере минтая Западной Камчатки : моногр. — М. : ВНИРО, 2000. — 111 с.

**Макеева А.П.** Эмбриология рыб : моногр. — М. : МГУ, 1992. — 216 с.

**Матишов Г.Г., Журавлева Н.Г., Оттесен О., Кириллова Е.Э.** Локализация первичных половых клеток личинок трески Баренцева моря // ДАН. — 2010. — Т. 430, № 6. — С. 841–843.

**Моисеева Е.Б., Кухарев Н.Н.** Адаптивное значение резорбции женских половых клеток у индийского псенопса *Psenopsis cyanea* (Alcock.) // Тез. докл. 8-й науч. конф. по экологии, физиологии и биохимии рыб. — Петрозаводск : КНЦ РАН, 1992. — С. 13–14.

**Никольский Г.В.** Теория динамики стада рыб : моногр. — М. : Наука, 1965. — 381 с.

**Персов Г.М.** «Потенциальная» и «конечная» плодовитость рыб на примере горбуши *Oncorhynchus gorbuscha* (Walbaum), акклиматизированной в бассейнах Белого и Баренцева морей // Вопр. ихтиол. — 1963. — Т. 3, вып. 3(28). — С. 490–496.

**Персов Г.М.** Дифференцировка пола у рыб : моногр. — Л. : ЛГУ, 1975. — 148 с.

**Персов Г.М.** Надежность функционирования воспроизводительной системы рыб // Вопр. ихтиол. — 1972. — Т. 12, вып. 2(73). — С. 258–272.

**Пономарев С.С., Шейбак А.Ю.** Межгодовые изменения численности и плодовитости минтая северной части Охотского моря // Изв. ТИНРО. — 2013. — Т. 175. — С. 101–109.

**Привалихин А.М.** Воспроизводительная способность минтая *Theragra chalcogramma* (Pallas) : дис. … канд. биол. наук. — М. : ВНИРО, 1998. — 225 с.

**Привалихин А.М., Полуэктова О.Г.** Изучение механизмов резорбции развивающихся ооцитов у минтая *Theragra chalcogramma* (Pallas) // Тр. ВНИРО. — 2002. — Т. 141. — С. 247–259.

**Ромейс Б.** Микроскопическая техника : моногр. : пер. с нем. — М. : Иностр. лит., 1953. — 719 с.

**Роскин Г.И., Левинсон Л.Б.** Микроскопическая техника : моногр. — М. : Сов. наука, 1957. — 469 с.

**Сакун О.Ф., Буцкая Н.А.** Определение стадий зрелости и изучение половых циклов рыб. — Мурманск : ПИНРО, 1968. — 47 с.

**Сергеева Н.П., Варкентин А.И., Буслов А.В.** Закономерности полового созревания, половой цикл и шкала стадий зрелости гонад минтая (*Theragra chalcogramma*) // Исслед. водн. биол. ресурсов Камчатки и сев.-зап. части Тихого океана. — 2011а. — Вып. 23. — С. 33–69.

**Сергеева Н.П., Варкентин А.И., Буслов А.В.** Шкала стадий зрелости гонад минтая : метод. пособие. — Петропавловск-Камчатский : КамчатНИРО, 2011б. — 92 с.

**Турдаков А.Ф.** Воспроизводительная система самцов рыб : моногр. — Фрунзе : Илим, 1972. — 280 с.

**Фадеев Н.С., Смирнов А.В.** Оценка численности икры и производителей минтая в северной части Охотского моря // Биол. моря. — 1987. — № 4. — С. 19–25.

**Филина Е.А.** Гистологические исследования пропуска нереста у северо-восточной арктической трески // Рыб. хоз-во. — 2006. — № 1. — С. 88–89.

**Фронек С.Л.** Плодовитость североохотоморского минтая // Изв. ТИНРО. — 2001. — Т. 128. — С. 312–319.

**Чмилевский Д.А.** Оогенез рыб как чувствительная тест-система при воздействии факторов различной природы // 5-я Всесоюз. конф. по раннему онтогенезу рыб : тез. докл. — М., 1991. — С. 218–219.

**Широкова М.Я.** Особенности раннего оогенеза балтийской трески // Тр. АтлантНИРО. — 1971. — Т. 35. — С. 114–123.

**Fadeev N.S.** Methods for Calculating Pollock Size and Sex Structure Using Egg Survey Data // Proc. Inter. Symp. Biol. Mgmt. of Walleye Pollock. — 1989. — P. 509–514.

**Yoon T.H.** Reproductive cycle of female walleye Pollock, *Theragra chalcogramma* (Pallas), in the adjacent waters of Funka bay, Hokkaido // Bull. Fac. Fish. Hokk. Univ. — 1981. — Vol. 32, № 1. — P. 22–38.

*Поступила в редакцию 7.06.17 г.*

*Принята в печать 12.07.17 г.*